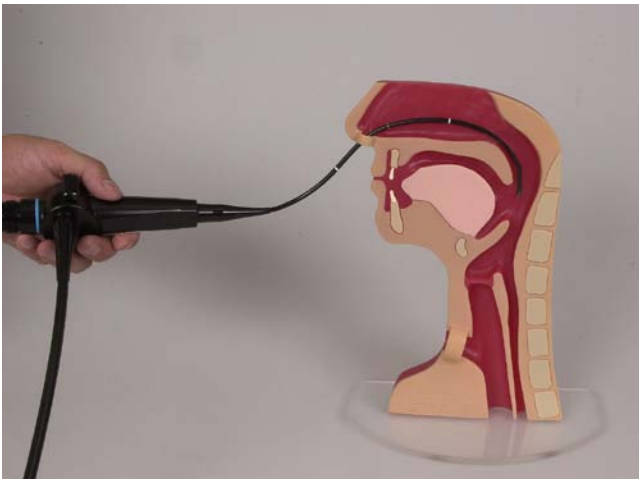




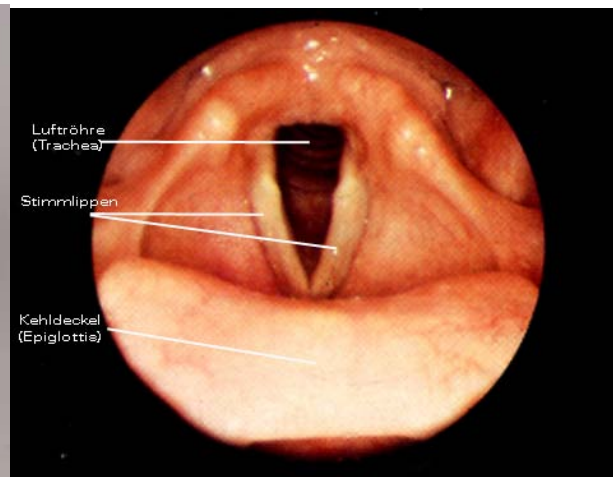
Fiber-Endoskopische Evaluation des Schluckens

Mittels bildgebender Verfahren kann das Schlucken im Halsinnern sichtbar gemacht werden. Eines davon ist die FEES, die Fiber-Endoskopische Evaluation des Schluckens. Bei dieser Untersuchung wird ein dünnes, flexibles Endoskop durch die Nase eingeführt. Damit kann der Schluckvorgang im Hals beobachtet und gefilmt werden. In der Regel wird die Schluckprüfung mit verschiedenen Konsistenzen (breiig, flüssig, fest) und in verschiedenen grossen Schluckportionen durchgeführt. Damit die Flüssigkeiten oder Nahrungsmittel besser erkennbar sind, können sie mit Lebensmittelfarbe eingefärbt werden. Die Bilder bringen Aufschluss über die individuellen Schluckprobleme und dienen als Grundlage für die Therapieplanung. Sie sind auch wertvoll, um mit den PatientInnen die vorliegende Problematik anzuschauen und zu besprechen.

Die Vorteile der Endoskopie gegenüber der Videofluoroskopie liegen in der guten Erkennbarkeit der Beschaffenheit, der anatomischen Strukturen, der Schleimhäute und in der Sichtbarkeit des Speichel und wie dieser sich beim Schlucken verhält. Nachteilig ist, dass jeweils beim Schlucken das Bild für einen Moment verschwindet (in der pharyngelalen Phase) und bei Aspirationen nicht genau erkennbar ist, wie viel aspiriert wurde.



Endoskop in Position



Sicht auf den Kehlkopf